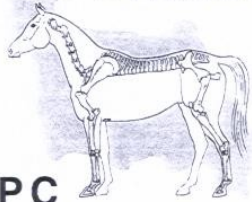




**EXAMEN RADIOGRAPHIQUE
FICHE RECAPITULATIVE**

CIRALE



IPC

NOM : Prestige des Clotius
 Date de naissance : - / - / 2003
 Père : _____
 Mère : _____
 SIRE : 032004084

Date de lecture : 07.01.2011
 Date de réalisation : 31.08.2010
 Réalisation : Clinique Equine des Perdreaux

G ANTERIEURS D

PIED	Sésam. Dist.			
	Phal. Dist.	✓	<i>fonctts synoviales distales P3 longue</i>	✓
	IPD			
	Autre			
IPP (Paturon)				
AMcP (Boulet)		<i>2/ Nodule lig. palmaire et/ou LAP</i>	✓	
CARPE (Genou)		<i>(indication d'échographie du boulet)</i>		

POSTERIEURS

PIED POST				
IPP (Paturon)		✓	✓	
AMt Ph (Boulet)	Dorsal	✓	✓	
	Plantaire			
TARSE (Jarret)	Proximal		✓	
	Distal	✓	<i>discret remodelage TME</i>	✓
GRASSET	Art. Fém. Pat.		✓	✓
	Art. Fém. Tib.			

CONCLUSION : Région thoraco lombaire : discrète sclérose
des processus apophysaires lombaires
Score radiographique = 2 = Bon
Pas d'anomalie radiographique indicative de pathologie
évolutive incompatible avec un usage sportif
 Pr JM.DENOIX